

IOP - Imágenes

DR. JUAN PABLO GHISI

Argus Diagnóstico Médico

Jefe del Servicio de Resonancia Magnética, Hospital General de Agudos "Dr. Juan A. Fernández",
Ciudad Autónoma de Buenos Aires

DR. SEBASTIÁN LESCANO

Argus Diagnóstico Médico

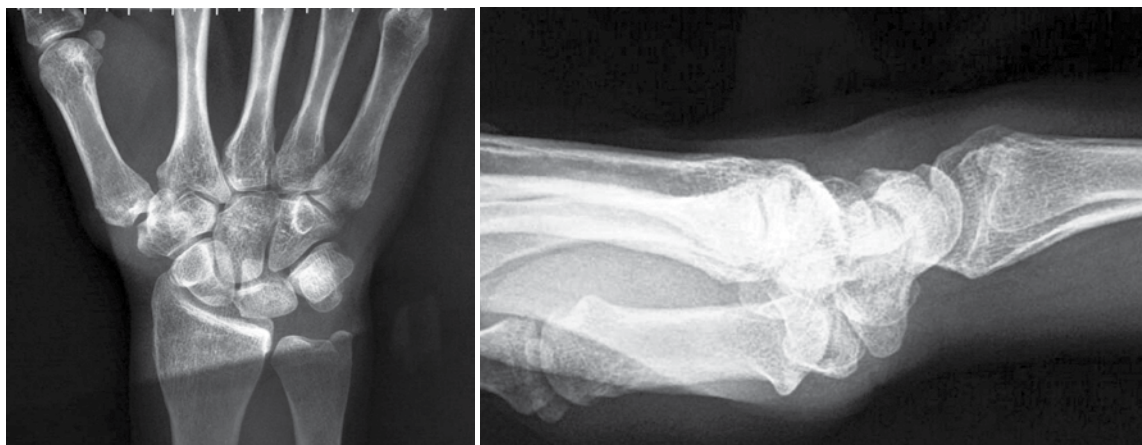Coordinador médico del Servicio de Resonancia Magnética, Hospital General de Agudos "Dr. Juan A. Fernández",
Ciudad Autónoma de Buenos Aires

Presentación del caso

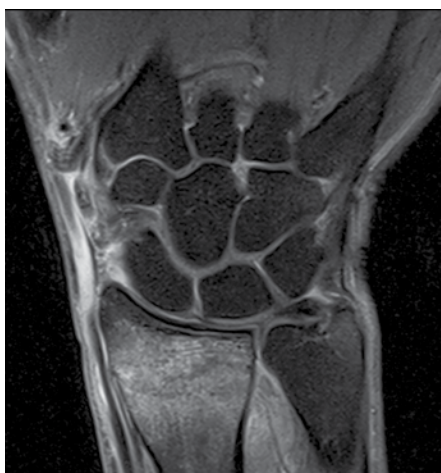Mujer de 52 años de edad, con antecedente de traumatismo por caída y golpe contra una superficie dura con la muñeca hiperextendida. Presenta dolor y, al examen semiológico, tiene limitación en la flexo-extensión de la muñeca. Se realiza par radiológico que se interpreta como normal (Figura 1). Se realiza inmovilización por siete días. Luego de ese período, persiste el dolor y, al décimo día, se agrega imposibilidad de extender el dedo pulgar ("dedo caído"). Se solicita una resonancia magnética (RM) de muñeca y antebrazo.

Hallazgos e interpretación de los estudios por imágenes

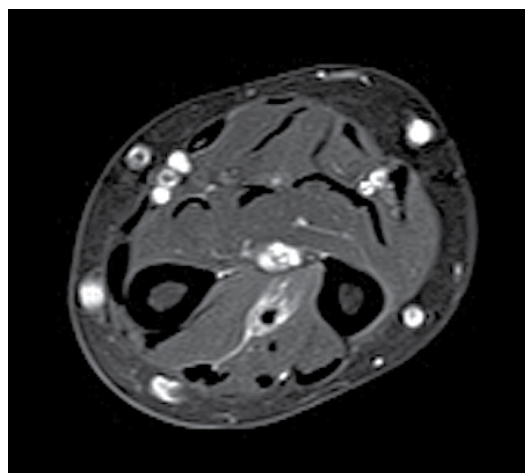
En las imágenes de la RM, se destacan dos hallazgos principales. Por un lado, se advierte edema óseo en el extremo distal del radio (Figura 2). El edema óseo es un hallazgo inespecífico en la semiología de la RM en la patología ósea. Sin embargo, el antecedente de la paciente obliga a pensar, en primer término, su origen traumático que indica una fractura trabecular. El otro hallazgo cardinal del caso consiste en la alteración de señal que involucra selectivamente a un músculo del compartimiento posterior del antebrazo con afectación preferencial de la unión miotendinosa (Figura 3).



▲ **Figura 1.** Par radiológico. Sin lesión ósea evidente.



▶ **Figura 2.**
Corte coronal DP FatSat. Se observa un aumento difuso de la señal en la médula ósea del radio distal, indicativo de edema.



▶ **Figura 3.**
Corte axial DP FatSat en el tercio distal del antebrazo. Alteración de la señal en el compartimiento posterior que rodea una estructura tendinosa.

Diagnóstico

Desgarro del extensor largo del pulgar (ELP) como complicación de fractura de radio distal.

Discusión

Las fracturas de radio distal son unas de las lesiones más comunes en las extremidades superiores. Según algunas publicaciones, el 75% de las fracturas de antebrazo implica la fractura del radio.

Las roturas del tendón distal del ELP son una complicación bien documentada de las fracturas de radio distal, cuya incidencia oscila entre el 0,2% y el 4%. Aunque las estadísticas varían, los estudios han encontrado una mayor incidencia en fracturas no desplazadas (frente a desplazadas) y, a menudo, se producen entre las 6 y 8 semanas después del traumatismo inicial, aunque también este período es variable. Se ha demostrado que ocurren con mayor frecuencia cuando el retináculo extensor permanece intacto. Las roturas del ELP después de fracturas de radio distal son más frecuentes en mujeres.

La primera descripción de las roturas del ELP se atribuye a Duplay, en 1876. A partir de la década de 1930, varios informes de casos comenzaron a asociar las fracturas de radio distal con roturas del ELP.

Varios factores se han atribuido a la etiología de las roturas del ELP como complicación de las fracturas de radio distal, es probable que sea producto de una combinación de factores mecánicos y vasculares. Así, se han postulado la laceración del tendón por una espícula ósea, la lesión tendinosa durante la reducción, la lesión a los vasos sanguíneos locales que causa trombosis, las adherencias locales o alguna otra perturbación en el suministro de aporte sanguíneo. En este sentido, la teoría vascular se basa en la existencia de un área de menor vascularización o marginal (*watershed area*) alrededor del tubérculo de Lister en donde se ha encontrado evidencia microangiográfica de un segmento de 5 mm del tendón sin mesotendón y pobre vascularidad. El tendón, en esta sección, puede ser dependiente de la difusión sinovial para la nutrición, pero el hematoma que ocupa la vaina sinovial puede desplazar el líquido sinovial, e interferir con la nutrición tendinosa. Se añade aumento secundario de la presión dentro del tercer compartimiento dorsal si el retináculo permanece intacto, lo que compromete aún más la vascularización tendinosa. La combinación de compartimiento intacto y sobrecarga de volumen presenta una situación similar a la del síndrome compartimental. Es por esta causa que, en ciertas ocasiones, puede realizarse la descompresión y la liberación del tercer compartimiento dorsal como opción profiláctica cuando existen signos prodrómicos de rotura del tendón del ELP luego de una fractura de radio. Una opción menos invasiva consiste en la descompresión con aguja. Sin embargo, los resultados reportados en la literatura no son concluyentes en cuanto a la eficacia de estos procedimientos preventivos.

También, se ha mencionado una lesión por mecanismo directo en casos de traumatismos con hiperextensión de la muñeca (con lesión ósea o sin ella) en el que el tendón es atrapado entre el proceso estiloides de la base del tercer metatarsiano y el tubérculo de Lister, a modo de “cascanueces”.

Si bien las roturas del ELP son raras, sus consecuencias son importantes y, por lo general, requieren procedimientos reconstructivos, y la técnica más utilizada es la transferencia del extensor propio del índice.

En nuestro caso, se puede ver claramente el trazo fracturario sin desplazamiento en el plano sagital, tipo Colles (Figura 4), la retracción tendinosa del cabo proximal del ELP (Figura 5) y el trayecto filiforme a la altura del tubérculo de Lister (Figura 6).

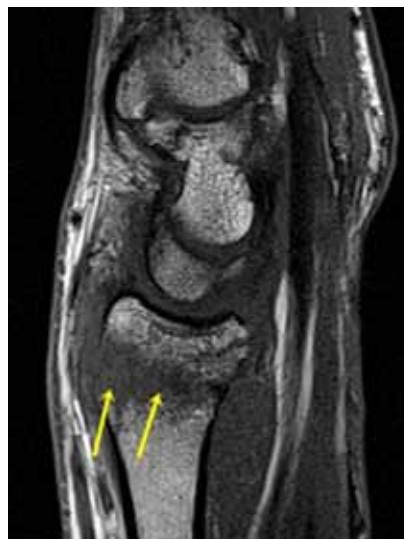

Figura 4. Corte sagital T1. Se distingue el trazo fracturario principal que une las corticales anterior y posterior. Hay otra línea fracturaria en el sector anterior de la epífisis visible como una imagen lineal hipointensa que alcanza la cortical anterior, sin desplazamiento.

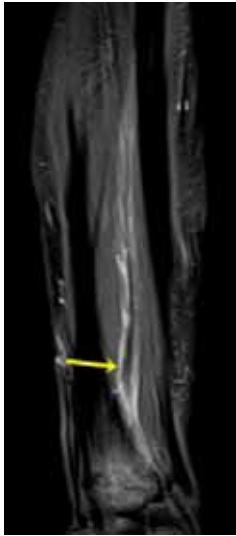

Figura 5. Corte coronal DP FatSat. Tercio distal del antebrazo. Se advierte retracción y engrosamiento del cabo proximal del tendón desgarrado del extensor largo del pulgar (flecha) rodeado de cambios inflamatorios.

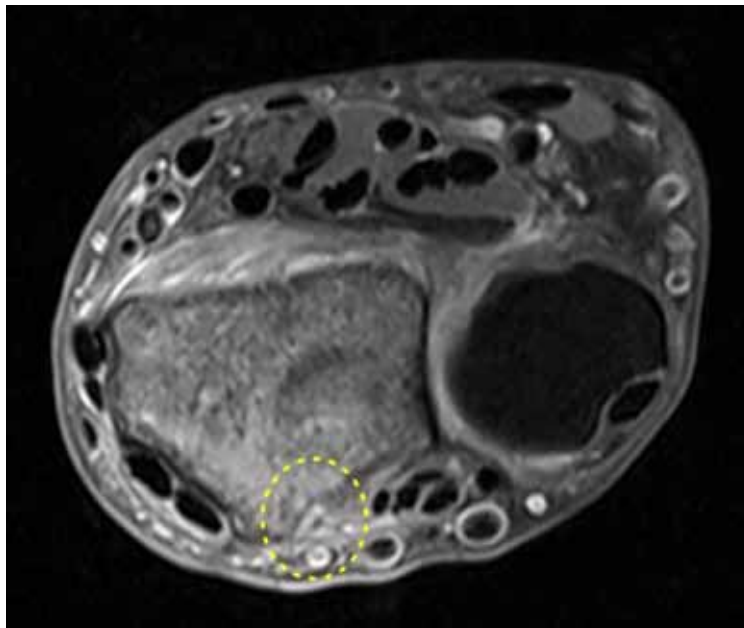


Figura 6. Corte axial DP FatSat. Inmediatamente por dentro del tubérculo de Lister se observa un trayecto filiforme del tendón del extensor largo del pulgar visible como una imagen puntiforme de señal alterada (círculo con línea punteada). Compárese con el grosor de los tendones de los restantes compartimientos.

Nota: Puede enviarnos sus comentarios sobre este caso a: Cartas al Editor (editor.raaot@gmail.com).