

RESONANCIA MAGNÉTICA EN LOS GANGLIONES MUSCULOESQUELÉTICOS

Los gangliones (del griego ganglia: nudo de tejido) son lesiones pseudotumorales de aspecto quístico, de paredes regulares y bien definidas, que se presentan más frecuentemente como masas de partes blandas en tejidos yuxtaarticulares.

En general, son de pequeño tamaño, midiendo desde algunos milímetros hasta 1.5 - 2.5 cm en promedio; pueden aumentar o reducir espontáneamente su tamaño de manera intermitente. Su contenido es espeso, gelatinoso o mucoide; pueden presentar septos internos y ser uni o polilobulados. Sus paredes de tejido conectivo y fibras colágenas no representan un verdadero revestimiento sinovial, pudiendo contar con un epitelio discontinuo de células pseudosinoviales.

Respecto de su origen, en la literatura se plantean varias teorías, entre las cuales las principales son:

Su formación proviene de la degeneración de un quiste sinovial, apoyada por la presencia de algunas células de tipo sinovial, que en ocasiones cuentan con un cuello o comunicación a una cavidad articular o una vaina sinovial.

Otra opción es la degeneración mucoide o mixomatosa de tejido conectivo de una estructura fibrosa yuxtaarticular, un tendón o un ligamento, que pudiera ser post-traumática.

Se presentan más frecuentemente en personas jóvenes entre la segunda y cuarta décadas de la vida, o bien en pacientes de más edad, asociados a enfermedad degenerativa articular; afectan más a mujeres que hombres, en una relación de 3:1.

El diagnóstico diferencial se plantea con otras lesiones quísticas, como por ejemplo:

Quiste sinovial: es la lesión que se plantea como diagnóstico diferencial más frecuente, tanto clínica como imagenológicamente, siendo en ocasiones difícil de diferenciar entre uno y otro. Corresponden a masas quísticas uni o multiloculadas originadas por herniación de la sinovial a través de la cápsula articular, usualmente con líquido sinovial en su interior, pared celular sinovial y comunicación con la articulación. Pueden asociarse a traumatismo, enfermedad degenerativa o inflamatoria articular, espe-

cialmente en rodillas o muñecas.

Bursas: corresponden a bolsas sinoviales, situadas en sitios anatómicos específicos con contenido mucinoso, destinadas a disminuir la fricción de estructuras adyacentes, por ejemplo: bursa pertrocanterea.

Bursas adventiciales o bursas de novo: son estructuras que contienen líquido y debris celular, por inflamación de tejido conectivo en áreas de fricción crónica, como por ejemplo en el aspecto medial del primer metatarsiano en pacientes con hallux valgus.

Clínicamente, los gangliones se pueden presentar como un aumento de volumen o masa de partes blandas de consistencia firme, asintomática o dolorosa, a veces con limitación de la movilidad articular, o simplemente ser una molestia estética para el paciente; otras veces se trata de un hallazgo imagenológico incidental. Su incidencia varía según su ubicación y según lo descrito en las distintas series de la literatura. La sintomatología muchas veces está determinada por su ubicación anatómica, ya que actúa como proceso expansivo causando compresión de es-

estructuras adyacentes o, como lesión ocupante de espacio en distintos canales o túneles anatómicos.

El tratamiento se reserva para aquellos gangliones sintomáticos, prefiriéndose en general la resección quirúrgica, debido a la mayor

tasa de recurrencia observada en las otras alternativas terapéuticas: punción, aspiración o inyección de esteroides y lidocaína.

La resonancia magnética (RM) es útil en todas las localizaciones, evidenciando lesiones de compor-

tamiento quístico, hipo o isointensas al músculo en secuencias potenciadas en T1, que característicamente presentan alta señal interna en las secuencias sensibles al líquido; a veces esto puede verse alterado, ya sea por mayor tiempo de evolución o bien por presencia

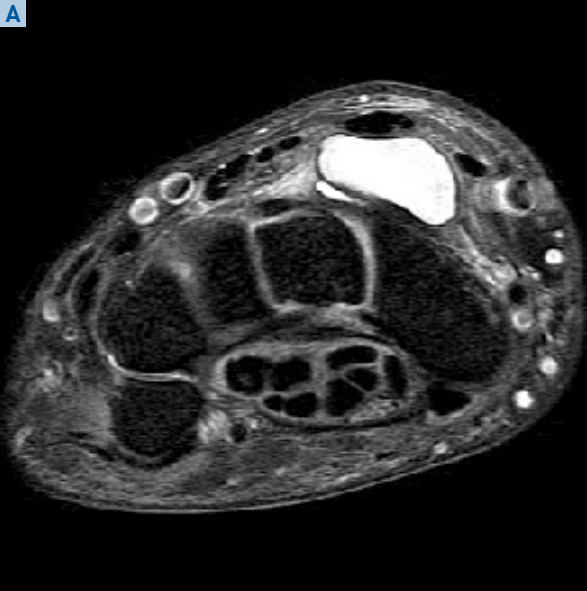
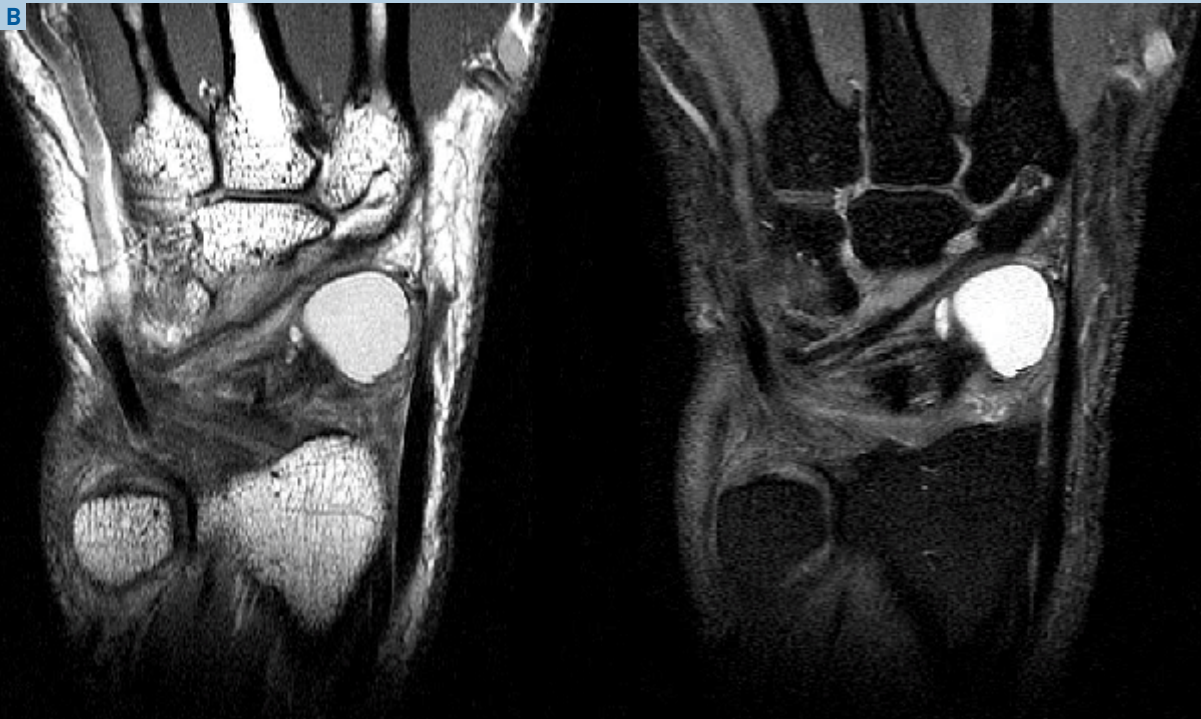
Fig. 1A: Secuencia axial T2 con saturación de grasas. Ganglion ovoide con localización típica en el dorso de la articulación radioescafoidea.

Fig. 1B: Secuencias coronal T1 y T2 con saturación de grasas. Se muestra la relación del ganglion con los ligamentos del dorso del carpo y un microquiste satélite.



de complicaciones, evidenciando en su interior presencia de debris, hemorragia, septaciones o inflamación crónica, con un aspecto heterogéneo que puede simular contenido sólido. Con contraste paramagnético, presentan fino realce del tejido fibrovascular periférico y, por lo general, ausencia de realce en el centro de la lesión, lo que los diferencia de otras lesiones mixoides o sólidas. La RM es muy útil para determinar su exacta localización anatómica, real extensión hacia planos más profundos respecto del US y relación de la lesión con las estructuras adyacentes, tanto de partes blandas como óseas.

Clasificación

En la literatura se pueden encontrar distintos tipos de clasificaciones, basadas principalmente en su localización anatómica.

a) Gangliones periarticulares

Son los gangliones más frecuentes. Se localizan en la cercanía de articulaciones, aproximadamente un 70% a nivel de la muñeca, representando en ella hasta un 50 a 70% de las masas de partes blandas que la afectan. Otras localizaciones menos frecuentes son tobillo y hombro.

En muñeca, los más frecuentes son los dorsales, en relación a la porción dorsal del ligamento escafo-semilunar y de la cápsula articular posterior.

Los gangliones de mayor tamaño pueden tener una comunicación con el espacio articular radiocarpiano.

b) Gangliones intraóseos

Son mucho menos frecuentes que los periarticulares. Se presentan como una lesión que compromete las regiones subcondrales, siendo más frecuente la localización en el

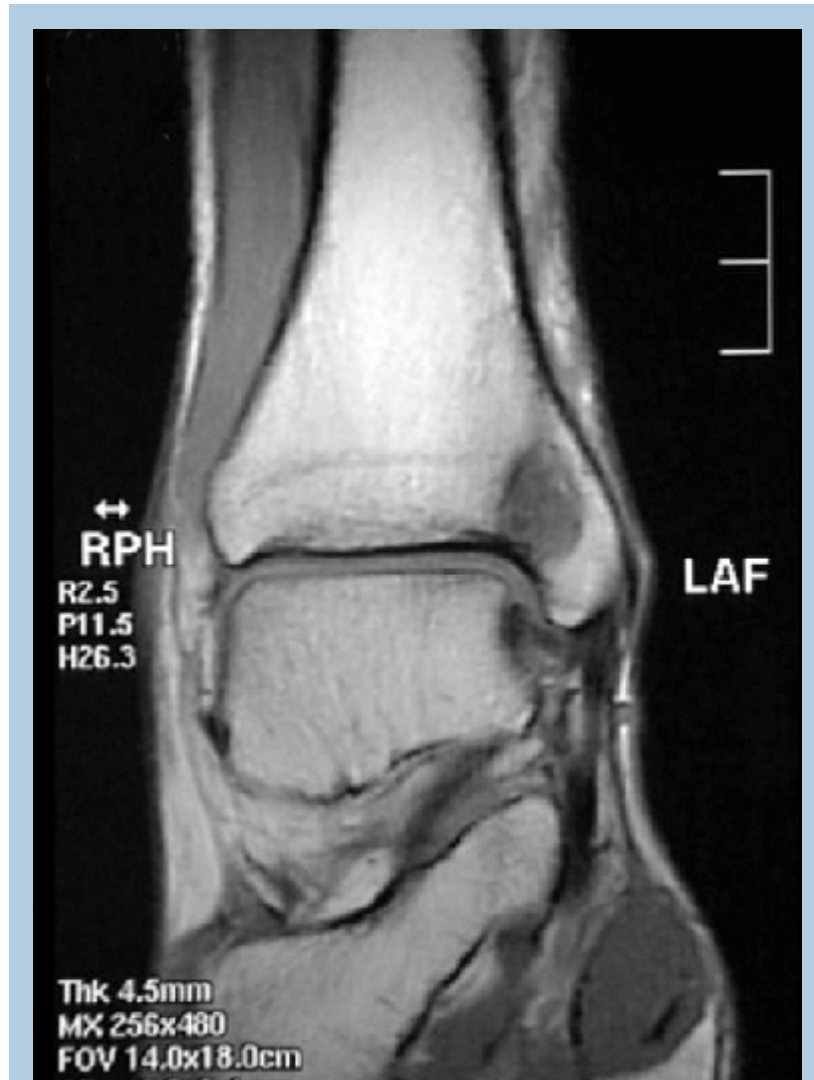


Fig. 2: Secuencia T1 plano coronal. Ganglion intraóseo en la tibia distal, subyacente a la superficie articular.

carpo, en particular en el hueso semilunar y escafoides.

En otras localizaciones, como huesos largos, se observan preferentemente en una situación excéntrica, por ejemplo en el maléolo tibial en el tobillo, la cabeza femoral y el acetábulo en la cadera, el extremo distal del radio y del cúbito en la muñeca, el extremo distal del fémur y proximal de la tibia en la rodilla.

Un diagnóstico diferencial lo constituyen los quistes subcondrales de la enfermedad degenerativa

articular, que son más pequeños, múltiples y por lo general están localizados a lo largo de las superficies de carga de la articulación, que evidencia cambios degenerativos, a diferencia de los gangliones que son más excéntricos.

c) Gangliones periostales

Son lesiones muy poco frecuentes, que se originan como degeneración del periostio produciendo erosión cortical, festoneamiento y formación de hueso nuevo reactivo perióstico con masa de partes blandas,

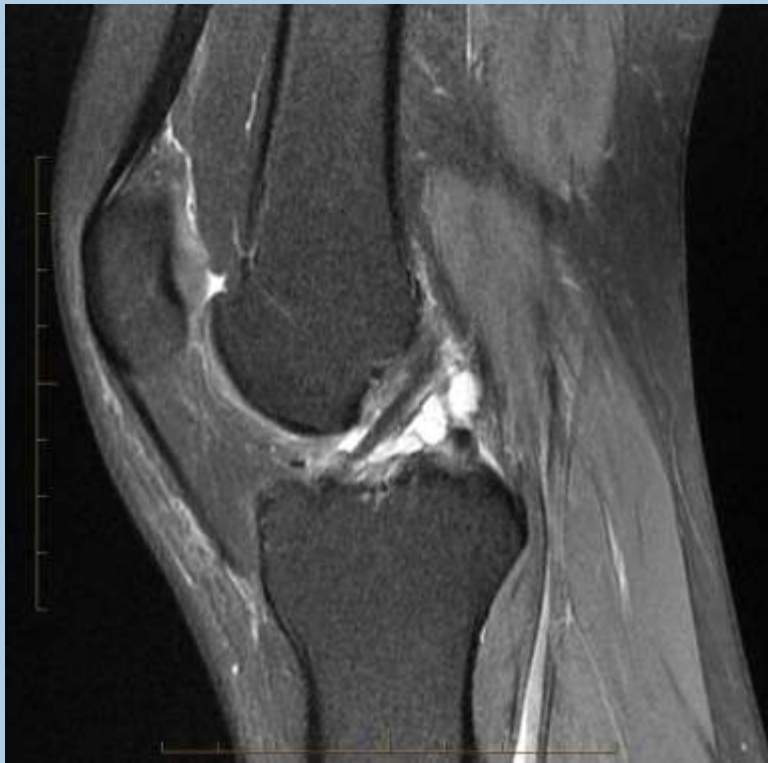

Fig. 3: Secuencia T2 Sagital con saturación de grasas. Ganglion intraarticular en la vaina del ligamento cruzado anterior.

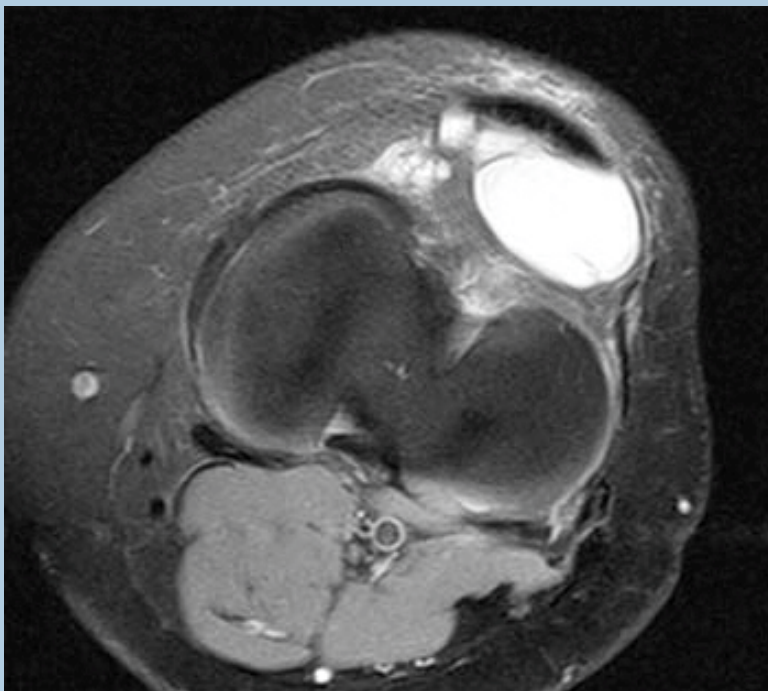


Fig. 4: Secuencia axial T2 con saturación de grasas. Típica imagen de un ganglion sub rotuliano en el espesor del paquete adiposo de Hoffa.

sin un componente intraóseo.

d) Gangliones intraarticulares

Son poco frecuentes (0.9 a 1.3%) y por lo general constituyen un hallazgo incidental en estudios de RM, que es el método de elección para su estudio. Descritos preferentemente en la rodilla, principalmente en relación al ligamento cruzado anterior (LCA) como fue descrito por primera vez por Caan en 1924. También se encuentran en relación al ligamento cruzado posterior (LCP) u otras estructuras como la grasa de Hoffa. En el caso de los ligamentos, se localizan entre las fibras o fuera de ellas (intra y extraligamentarios). Su patogenia se relaciona con degeneración mucinosa del tejido conectivo o con herniación del tejido sinovial.

Conclusiones

El rol de la imaginología en el diagnóstico de los gangliones, en sus distintas localizaciones, corresponde al estudio de aproximación diagnóstica de las masas de tejidos blandos, es decir, establecer la naturaleza sólida o quística de estas lesiones, demostrar su relación con estructuras anatómicas adyacentes, tamaño y extensión, para brindar información útil respecto de la sintomatología y/o su planificación preoperatoria.

La Resonancia Magnética es el método que permite una mejor caracterización diagnóstica y localización de las estructuras vecinas y su relación con la lesión.

Fuentes

Uriburu I, Levy V. Intraosseous ganglia of the scaphoid and lunate bones: report of 15 cases in 13 patients. *J Hand Surg Am* 1999; 24: 508-515.

Estudio Por Imagenes De Los Gangliones Musculoesqueleticos - Dr Eduardo Osses.

